Stanford University Library
NOV 16 1906
1405

Zwei Fälle von Adamantinom.

Inaugural-Dissertation

verfasst und

der hohen medizinischen Fakultät

der

Königl. bayr. Friedrich-Alexander-Universität Erlangen

zur

Erlangung der medizinischen Doktorwürde

vorgelegt von

JULIUS BOCK

aus

Nürnberg.

Tag der mündlichen Prüfung: 9. Juni 1905.

Mechitharisten-Buchdruckerei, Wien. VII.

Gedruckt mit Genehmigung der medizinischen Fakultät
der Universität Erlangen.
Referent: Herr Professor Dr. E. Graser.

MEINEM LIEBEN VATER.

Digitized by the Internet Archive
in 2026

https://archive.org/details/IA40153716_0267

Wie bekannt, wuchern ungefähr um die sechste bis achte Woche des Fötallebens von der Mundschleimhaut Epithelzapfen in die Tiefe des darunter liegenden Bindegewebes, an denen sich kolbige Verdickungen bilden. Die Zahl dieser Verdickungen entspricht der Anzahl der späteren Milchzähne. Zu derselben Zeit entwickeln sich auch in der Tunica propria dichtgedrängte Bindegewebszellen, die sogenannten Zahnpapillen, welche von der labialen Seite des Kiefers nach der lingualen zu gerichtet sind und die kolbigen Verdickungen derart umfassen, „dass diese wie ein Hut auf den Papillen aufsitzen". Auf diese Weise wird jeder dieser Kolben zu einem Schmelzorgan. Eine weitere Umwandlung dieses Organes geht nun in der Weise vor sich, dass die der Papille aufsitzenden inneren Zellen hohe Zylinderzellen werden; man heisst sie innere Schmelzzellen. Die äusseren Zellen dagegen platten sich ab und werden immer niedriger. Es sind dies die äusseren Schmelzzellen. Die zwischen beiden Zellschichten liegenden Zellen, welche die sogenannte Schmelzpulpa bilden, werden durch eine „Vermehrung der Interzellularsubstanz zu sternförmigen, untereinander anastomosierenden Zellen".

Jenes in die Tiefe gewucherte Epithel wird nun nicht vollständig zur Zahnbildung aufgebraucht, sondern es bleiben

Reste davon zurück, die entweder vollständig zugrunde gehen oder im Kiefer unverändert liegen bleiben. Malassez, der sich als der erste mit dem Studium der paradentären Epithelialreste, wie man die Abkömmlinge der Epithelzapfen nennt, beschäftigte, lässt die Frage, ob diese Epithelreste der „Ausgangspunkt von überzähligen Zähnen oder gar einer dritten und vierten Dentition sind", offen; nähere Untersuchungen darüber sind nicht angestellt worden. Dagegen hat er sich speziell mit Untersuchungen beschäftigt, welche pathologische Rolle diese Epithelreste beim Menschen spielen und kam zu der Ueberzeugung, dass sie bei der Bildung von Kiefertumoren von ganz besonderer Bedeutung sind. Hiebei betont er, dass es von grosser Wichtigkeit ist, ob diese Epithelreste, die durch irgend einen Umstand zur Wucherung kommen, in der Nähe von Zahnwurzeln sich befinden oder mehr in der Tiefe liegen. Der Autor weist in seiner Arbeit darauf hin, dass die Lokalisation dieser Epithelreste für den Charakter des sich daraus entwickelnden Tumors massgebend ist. Er behauptet auch, dass die Tumoren, die als Typus das Schmelzepithel haben, inmitten des Kiefers entstanden sein müssen, also paradentären Ursprungs sind.

Zwei zu dieser Kategorie von Tumoren gehörige Fälle die den Typus des Schmelzepithels zeigen und in der neueren Literatur als Adamantinome bezeichnet werden, möchte ich im folgenden beschreiben.

Erster Fall.

Patient M. O. kommt am 6. Dezember 1903 in die chirurgische Klinik zu Erlangen wegen einer Schwellung am Unterkiefer. Patient ist 32 Jahre alt, Vorarbeiter, verheiratet und angeblich immer gesund gewesen. Eltern und Geschwister des Patienten leben und sind gesund. Vor 2 Jahren im Winter bemerkte er im linken Unterkiefer „Ticken". Später stellten sich bei ihm Schmerzen ein und es bildete sich ein Geschwür. Er liess sich damals vom Bader vier Zähne ziehen. Daraufhin bekam er eine Eiterung ebendort, weswegen ihn der Bader

ters inzidierte. 2 Monate nach den ersten Zahnschmerzen ldete sich dann der jetzige Zustand aus.

Status praesens: Patient ist kräftig gebaut, gut nährt und hat gesundes Aussehen. Die linke Unterkiefergend ist in der Gegend des Foramen mentale fast hühnereioss vorgewölbt. Die Haut ist ohne entzündliche Erscheinungen. er Mund kann gehörig weit geöffnet werden. Im linken Unterefer stehen nur beide Schneidezähne und der Eckzahn. Die rigen fehlen. Dicht neben dem Dens caninus beginnend, den wir eine bis zum aufsteigenden Kieferast nach hinten ichende, in toto 2½ Cm. breite, den Mundboden nach unten d nach aussen vorwölbende Zahnfleischwucherung. Diese ist f der Oberfläche zerfallen. Aus den Alveolen entleert sich innflüssiger gelber, nicht fötid riechender Eiter. Drüsenhwellungen sind keine vorhanden. Uebrige innere Organe ne nachweisbare Störung. Reinigung der Mundhöhle durch ufige Spülungen, Desinfektion, Desordorantia. Die Diagnose urde auf Sarkom gestellt. Am 10. Dezember Operation, sinfektion. Der Schnitt wurde durch die Weichteile bis auf n Unterkieferknochen geführt; dann wurde das Periost zurückäpariert und der Kieferknochen in der Medianlinie am Kinn rchsägt und die Weichteile von der linken Kieferhälfte sgetrennt; daraufhin erfolgte die Luxation des Kiefers s dem Gelenk. Vorausgeschickt wurde der Operation die nterbindung der Carotis sin., die am Schlusse der peration wieder gelöst wurde. Die grossen gesetzten unden in der Medianlinie des Halses und horizontal zum efer mit Durchschneidung des Mundwinkels links wurden ilweise durch Catgut, meist mit Seidennähten vereinigt. Zwei asdrains wurden an den tiefsten Stellen eingebracht und ein mprimierender Verband angelegt. Ein Stückchen am Mundinkel wurde gangränös und stiess sich ab. Die Bewegungen der rechten Unterkieferhälfte gingen ziemlich gut. Am Jänner geheilt entlassen.

Der Tumor zeigte makroskopisch folgendes Bild: Er sitzt m ganzen Kieferkörper auf, und zwar geht er auf der

lateralen Seite, dem untern Rand des Unterkiefers entsprechend, genau bis zum Angulus mandibulae. Von hier verläuft er schräg nach oben, dem Processus coronoideus zu, erreicht denselben aber nicht, sondern biegt hier genau 4 Cm. unterhalb desselben auf die mediane Seite um. Dort verläuft er über die Crista buccinatoria, den Sulcus mylohyoideus bedeckend, zum Angulus mandibulae. Das Foramen mandibulare bleibt vollständig frei und liegt noch oberhalb der Tumormassen. Die Länge des Tumors beträgt von der Resektionsstelle bis zum Angulus genau 8·1 Cm. auf der äusseren Seite und auf der inneren 7·5 Cm. Sein grösster Breitendurchmesser beträgt 5·7 Cm.; sein Höhendurchmesser ist 5·5 Cm. Die Geschwulst ist also etwas grösser wie ein Hühnerei und hat auch ungefähr diese Form. Die Konsistenz derselben ist knochenhart. Der ganze Tumor macht den Eindruck, wie wenn er mit Periost umgeben wäre. Auf der oberen Seite der Geschwulst sieht man die Stelle der Umschlagsfalte des Zahnfleisches und der Wange; hier wurde der Schnitt von der Stelle des Ramus ascendens bis zum Eckzahn geführt, dessen Alveole noch vollständig vorhanden ist. Das noch vorhandene Zahnfleisch reicht von der eben angeführten Schnittlinie aus über den Kieferrücken bis zur Linea mylohyoidea und ist auf der inneren Seite auch vollständig vorhanden. Der Tumor ist vollständig glatt, nur ungefähr in der Mitte, wo die Extraktionen früher stattgefunden haben, in einer Fläche von ungefähr kleiner Zwetschkengrösse faltig und etwas gewuchert. (Siehe Tafel I.)

An der Stelle, wo der zweite Molar gesessen haben muss, ist eine ungefähr stecknadelkopfgrosse Oeffnung, durch die die Sonde ohne Mühe bis 4·5 Cm. in die Tiefe reicht. Etwas weiter nach vorne ist eine zweite derartige Oeffnung, in der die Sonde aber nur 1 Cm. tief einzudringen vermag. Beide Male stösst sie auf eine harte Substanz. An der äusseren Seite des Tumors, an der Stelle, wo sich das Foramen mentale des Unterkiefers normalerweise befindet, ist eine ovale, haselnussgrosse Oeffnung zu erblicken. Die Ränder dieser Oeffnung bestehen aus Knochensubstanz. Geht man mit der Sonde ein und richtet sie nach oben, so kommt man durch eine von

ben nicht sichtbare kleine Oeffnung am Alveolarrande heraus, e durch scheinbar gewuchertes Zahnfleisch verdeckt ist. Nach nten kann man dieselbe ungefähr 6·5 Cm. einführen, und zwar ıtlang dem horizontalen Kieferaste. An der inneren unteren eite des Tumors hängen noch einige Lymphdrüsen von unefähr Bohnengrösse, die bei der Operation mit entfernt wurden. er Tumor wurde ungefähr in der Höhe der Eingangsstelle es Canalis mandibularis parallel dem Kieferaste in der Längschtung durchschnitten. Dabei zeigt es sich, dass der Unterieferast in der Reihe der Schneidezähne in einer Stärke von ngefähr 0·5 Cm. erhalten ist. Im übrigen werden durch die erschneidung vier grosse Hohlräume (siehe Tafel II) eröffnet, nd zwar sind zwei davon ungefähr gut wallnussgross, während e beiden andern Haselnuss- und Bohnengrösse aufweisen. ie Hohlräume sind unter sich durch kleinere Oeffnungen erbunden und waren mit einer käsig-eitrigen Masse ausefüllt.

An dem vordersten Hohlraum, dessen Basis der Kiefernochen selbst bildet, finden wir eine nach aussen gehende effnung. Die Wand der Zysten, denn solche sind es doch ohl, scheint an dieser Stelle usuriert zu sein. Die Oeffnung t ungefähr pfennigstückgross. Die übrigen Zysten bestehen us einer ziemlich dünnen Knochenschale, die zum Teil knochenart, zum Teil elastisch und sehr dünn erscheint. Die Innenränder der Zysten sind glänzend und mit einer dünnen Schicht erben fibrösen Gewebes überzogen. Der obere Teil, d. h. der lveolarfortsatz, ist sehr stark verdickt und ungefähr 1 bis Cm. stark. Er hängt in keiner Weise mehr mit dem Kieferste zusammen, sondern ist vollständig durch die Zysten abehoben.

Mikroskopischer Befund: Mikroskopisch betrachtet, ellt sich der Tumor als ein Netzwerk von Epithelsträngen dar, das in eine bindegewebige Zwischensubstanz Fig. 1 *a*) eingelagert ist. Was zunächst die Epithelstränge nbetrifft, so sind sie teils schmälere, teils breitere Züge, die ngefähr die gleiche Anordnung und dasselbe Aussehen haben, vie beim gewöhnlichen Plattenepithelkrebs, vielleicht mit dem

Unterschied, dass in diesem Falle die Anastomosenbildung eine etwas stärkere ist. Die äusserste (Fig. 1 *b* und *c*) Zellage derselben besteht aus Zylinderzellen; von hier aus runden sich die Zellen mehr ab, so dass kubische Formen zustande kommen; teilweise folgen auf die Zylinderzellen auch spindelförmige Elemente. Die zentralen (Fig. 1 *c* und *d*) Partien einer Anzahl jener Epithelstränge werden teilweise durch spindlige,

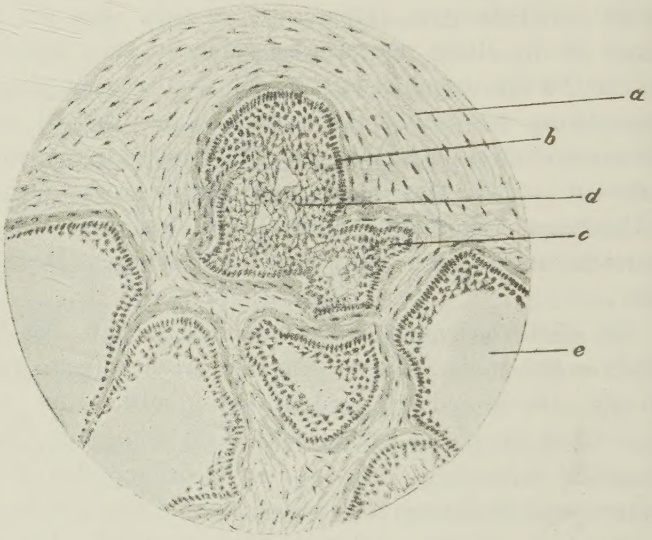

Fig. 1.

a Bindegewebe schematisiert; *b* hohe Zylinderzellen; *c* kubische Zellformen; *d* stern- und netzförmige Zellen; *e* Alveole.

teilweise durch rundliche Zellen gebildet. Die Zellformen, wie sie bis jetzt beschrieben worden sind, haben auf den ersten Blick Aehnlichkeit mit den Elementen eines Plattenepithelkrebses. Die hier beschriebenen mikroskopischen Bilder stimmen fast völlig überein mit einer Abbildung Ribberts in seiner Abhandlung über Adamantinome Fig. 297, pag. 372. Ein Vergleich mit der hier beigefügten mikroskopischen Zeichnung (Fig. 1) wird die Richtigkeit des oben erwähnten Befundes bestätigen. Die anderen jener Epithelstränge zeigen

ihren mittleren Partien — die peripheren gleichen den ben beschriebenen genau — wieder spindelförmige und ann vor allem netzförmige Zellen, die in ihrer Form und nordnung fast vollständig mit den Zellen übereinstimmen, ie wir sie in Myxomen finden. Eine mit diesem Bild genau immende Abbildung ist ebenfalls bei Ribbert pag. 371, g. 296, zu finden. Das Zwischengewebe besteht aus enig zellreichem Bindegewebe, das zum Teil etwas ödematös archtränkt erscheint, zum Teil myomatösen Charakter hat. usserdem finden sich zahlreiche Kapillaren in demselben. Von ner Bildung von osteoider Substanz ist in den untersuchten Präaraten nichts nachzuweisen. Das Bild, das wir bei Betrachtung es Präparates gewinnen, weicht trotz einzelner Aehnlichkeiten i jeder Beziehung von dem eines Plattenepithelkrebses ab. Man ndet keine Epithelperlen, keine Verhornung, überhaupt keine ellformen, die auf ein schnelles proliferierendes Wachstum indeuteten. Anderseits findet auch die Annahme eines von en Drüsen der Mundschleimhaut ausgehenden Karzinoms urch den histologischen Charakter, welcher keine drüsenrtigen Zellformen erkennen lässt, keine Bestätigung. Wenn ir die hohen, dunkelgefärbten, einschichtig angeordneten Zellen etrachten, welche die mit vieler myxomatöser Interzellularubstanz von einander getrennten sternförmigen Zellen umchliessen, wird man notgedrungen an das Bild des Schmelzrganes erinnert.

Zweiter Fall.

G. W., 42 Jahre, Bauersmann aus D., 25. Februar bis . März 1904. Vor 23 Jahren wurde dem Patienten in hiesiger linik das linke Bein amputiert. Seitdem war Patient nie mehr rank. Vor mehreren Jahren hat sich Patient einen Zahn iehen lassen und zwar den letzten des rechten Oberkiefers. inige Tage darauf merkte er am Gaumen eine bohnengrosse arte Vorwölbung, die nicht schmerzte; nur wenn Patient ahnschmerzen hatte, glaubte er Schmerz und Reissen daran u spüren. Seit einem Vierteljahr ist die Geschwulst bedeutend

gewachsen und seitdem tut sie auch etwas weh. Schluckbeschwerden sind gering.

Status praesens: Kräftiger Mann, von gesundem Aussehen. In der Mundhöhle sieht man auf der linken Seite eine Vorwölbung, welche etwa vom hinteren Rand des harten Gaumens beginnt und den weichen Gaumen bis auf einen 1 Cm. breiten, hinteren Saum einnimmt. Der Tumor reicht nicht über die Mittellinie herüber und reicht nach aussen bis zur Gegend des hinteren Winkels des Alveolarfortsatzes. Die hinteren Molarzähne fehlen. Die Geschwulst ist von prall gespannter, verdünnter und von erweiterten Gefässen durchzogener Schleimhaut überzogen. Die Schleimhaut ist nicht verschieblich, die Konsistenz in den lateralen Partien fast knochenhart, in den medialen etwas weicher, dort auch druckempfindlich. Die Geschwulst sitzt gegen den hinteren Rand des harten Gaumens fest auf. Man fühlt im Nasenrachenraum ebenfalls eine Vorwölbung von derselben Beschaffenheit, wie in der Mundhöhle. Die Atmung durch die Nase ist frei. Der linke Fuss ist amputiert, der etwas unregelmässige Knochenstumpf ist mit gut verschieblicher, etwas blau verfärbter Haut bedeckt. Ueber der linken Clavicula eine unregelmässige, gegen diese verwachsene Narbe. An der rechten Halsseite am vorderen Sternokleidorande hat Patient eine verschiebliche Hautnarbe. Keine Drüsenschwellung am Hals.

Am 29. Februar wird der Tumor einfach mit dem Meissel samt Gaumenplatte weggeschlagen. Die Höhle tamponiert. Am 3. März wird der Tampon gelöst und dem Patienten Mundspülungen verordnet. 9. März: Wunde granuliert fast vollständig, zeigt nur wenige Schorfe. Auf Wunsch nach Hause entlassen.

Die dem Tumor entnommenen Präparate zeigen folgendes mikroskopische Bild: Der Tumor zeigt mikroskopisch einen ausgesprochenen alveolaren Bau. Es handelt sich um grosse Alveolen, die durch ganz schmale derbe Bindegewebszüge von einander getrennt sind. Teilweise finden wir sogar, dass Alveole direkt an Alveole liegt. Die Alveolen bestehen aus im allgemeinen

pithelial angeordneten Zellen. In den zentralen Partien lockert ch jedoch die enge Verbindung der Zellen etwas auf. Dem- ntsprechend haben wir es auch mit einer verschiedenen Ge- altung der Zellen, einerseits in den peripheren, andersseits den zentralen Partien zu tun. Die äussere Zellage Fig. 2 *a*) besteht aus dicht aneinandergelagerten zylindri- chen Zellen. In einzelnen der Alveolen finden wir auch

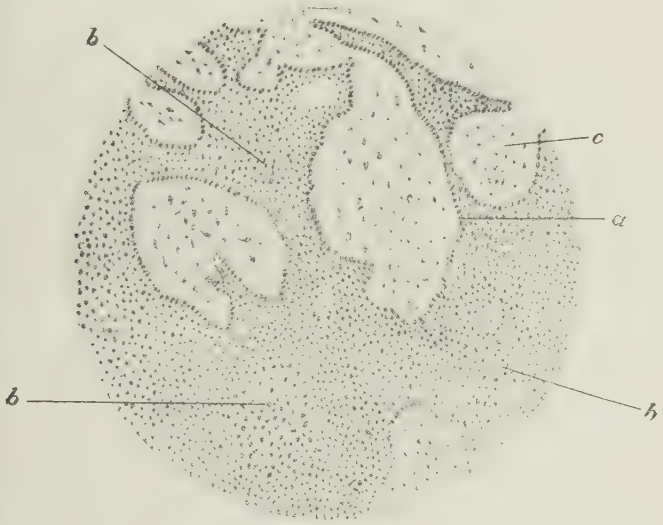

Fig. 2.

a Hohes Zylinderepithel; *b* stern- und netzförmige Zellen; *c* Bindegewebe schematisiert.

lie äusserste Zellage aus mehr kubischen Zellen bestehend. An diese schliessen sich direkt dicht beieinander liegende spindelförmige Elemente an. In der Mitte endlich zeigen die Zellen deutliche Ausläufer. Sie liegen ziemlich weit auseinander und bilden auf diese Weise ein Netz von sternförmigen Zellen Fig. 2 *b*), wie solche eingangs bei der Schmelzpulpa be- schrieben worden sind. Es ist im grossen ganzen dasselbe Bild, wie in dem vorangehenden Falle. Beide Male haben wir, wie auch aus den Abbildungen ersichtlich, die äusserste Zell-

schicht aus Zylinderzellen bestehend, an die sich polygonale Zellen nach der Mitte zu anschliessen, dort werden sie immer spärlicher und vereinigen sich durch Anastomosenbildung zu einem Netz von unregelmässiger Gestalt. Eine besonders starke Gefässentwicklung war in dem Tumor nicht nachzuweisen.

Am 20. Februar 1905 kommt Patient wieder in die chirurgische Klinik zu Erlangen und macht folgende Angaben:

„Seit ungefähr 8 bis 9 Wochen hat's nun wieder angefangen mit Sausen im Ohr." Der Arzt behandelte den Patienten auf Erkältung. Er verordnete ihm Pulver zum Schwitzen, doch blieb der Ohrenschmerz nicht ganz weg. Eines Tages bemerkte nun Patient, dass an seinem Gaumen ein hartes Knöpfchen auftrat; die Behandlung mit Schwitzen musste aber fortgesetzt werden. Als sich bei dieser Behandlungsweise kein Erfolg zeigte, riet ihm der Arzt, die chirurgische Klinik zu Erlangen aufzusuchen.

Status praesens: Patient ist mittelgross, kräftig gebaut, in gutem Ernährungszustand. Die Haut ist im Gesichte gebräunt, im übrigen von gewöhnlicher Farbe. Das Unterhautfettgewebe ist reichlich vorhanden. Die Muskulatur und der Knochenbau sind kräftig. Das Gesicht des Patienten zeigt keine Schwellung, die Nasolabialfalten sind zu beiden Seiten gleichmässig schwach ausgeprägt; kein Oedem der Augenlider. Der Mund kann normal weit geöffnet werden. Also keine Kieferklemme. Von den Zähnen sind im Mund noch vorhanden:

	1 1 2 3 4 5 6
8 7 6 5 4 3 2 1	1 2 3 4 5 6

Die Zähne selbst in schlecht gepflegtem Zustande. Sie stehen fest im Kiefer. Am Unterkiefer sind sie am Zahnhalse von einem grünlich-gelben Saum umgeben und das Zahnfleisch ist etwas zurückgedrängt. Auf Druck von unten entleert sich Eiter aus einigen Zahnfleischtaschen. Bei weiterer Betrachtung sehen wir im hinteren Teil des linken harten Gaumens eine weissliche Narbe, die sternförmig ausstrahlt bis zum weichen Gaumen

und zum Alveolarfortsatz links. Der Alveolarfortsatz ist an den Stellen der Zähne 7 und 8 vollständig geschwunden. An seine Stelle ist eine kleine, ungefähr erbsengrosse Geschwulst, die derb elastisch ist und auf Druck sich ziemlich schmerzhaft verhält. Von dieser Stelle aus klagt der Patient über ausstrahlende Schmerzen über den ganzen Ober- und Unterkiefer und nach dem Ohre hin. Ausserdem sehen wir in der Mitte des harten Gaumens, unmittelbar neben der alten Narbe eine kleine Auftreibung, die ungefähr Pfennigstückgrösse hat und ein dunkleres Rot als die übrige Umgebung zeigt. Ein Narbenzug, der in diese Stelle hineinragt, ist entschieden heller als die übrigen Narbenstränge. Die Stelle ist auf Druck schmerzhaft, prall gespannt, aber doch elastisch. Fluktuation ist keine zu fühlen. In der Parotisgegend, in der Patient über Schmerzen klagt, ist nichts zu fühlen. Die Submaxillardrüsen sind nicht geschwollen. Die übrigen inneren Organe sind ohne nachweisbare Störung. Urin frei von Zucker und Eiweiss.

Operation: Patient wird in Halbnarkose gebracht. Es wird ihm am rechten Mundwinkel ein Schnitt von ungefähr 6 Cm. Länge durch die rechte Wange in der Richtung nach dem Ohr zu beigebracht und der Mund weit geöffnet. Sodann wird die Zunge mit einem Faden nach vorne gezogen. Der Oberkiefer linkerseits wurde mit einem Meissel teilweise in den hinteren Partien entfernt; ebenso fast der ganze weiche Gaumen.

Nachdem diese Teile entfernt waren, bemerkte man, dass die Tumormassen noch in die Fossa pterygopalatina hinaufreichen. Es wurde hier eine gründliche Auskratzung vorgenommen. Daraufhin wurde die Operationsstelle mit Jodoformgaze austamponiert. Die Schnittwunde an der Wange wurde mit Nähten verschlossen und steril verbunden.

Die anamnestische Angabe des Patienten, der den Tumor mit einer Zahnextraktion in Zusammenhang bringt, und zwar in der Weise, dass die Geschwulst einige Tage nach der Extraktion entstanden ist, und Bohnengrösse erreichte, ist wohl dahin zu rektifizieren, dass Patient bei der Gelegenheit der

Extraktion sich des Vorhandenseins der bestimmt schon längere Zeit bestehenden Geschwulst bewusst wurde.

Bei Betrachtung und Vergleichung beider vorliegender Fälle müssen wir das langsame und in Sonderheit schmerzlose Entstehen der Tumoren hervorheben. Es ist doch in beiden Fällen von der Entstehung des Tumors bis zur Operation ungefähr ein Zeitraum von 2 Jahren gelegen und stimmen auch die Angaben beider Patienten hinsichtlich der Beschwerden und Erscheinungen, die sie von den Tumoren hatten, ziemlich genau überein.

Die Differentialdiagnose gestaltete sich insoferne schwierig, als doch eine grössere Anzahl von Erkrankungen in Erwägung zu ziehen war. Tuberkulose und Lues wären für den ersten Fall vollständig auszuscheiden, da sowohl die Anamnese, als auch der Status keinerlei Anhaltspunkte für das Vorhandensein eines derartigen Leidens ergab. Dagegen wären beim zweiten Falle die infektiösen Granulome in Betracht zu ziehen. Es ist dem Patienten vor 23 Jahren ein Fuss wegen Knochenfrasses amputiert worden. Ausserdem lassen die an der Clavicula und am Halse befindlichen Narben auf einen früher stattgehabten Drüsenprozess schliessen. Für Lues ergaben sich keine Anhaltspunkte. Der Verlauf der Krankheit, zusammengeworfen mit dem oben geschilderten Bilde, liessen uns schliesslich auch die Tuberkulose ausschliessen, dafür aber an einen Tumor denken. Das ganze Bild beider Tumoren liess es erkennen, dass sie weder von der Schleimhaut noch vom Periost ausgegangen sind, sondern ihren primären Sitz im Knochen gehabt haben. Es liess sich am ehesten an ein myelogenes Sarkom denken, und darauf wurde auch die Diagnose gestellt, denn die Annahme eines Adamantinoms ist bei dem seltenen Vorkommen dieser Tumoren und dem nicht genügend charakteristischen klinischen Bilde fast unmöglich. Erst durch den histologischen Befund wurde die Diagnose Sarkom umgestossen und die Tumoren als Schmelzkeimgeschwülste erkannt.

*

Bei der Betrachtung der nun folgenden einschlägigen Literatur sind ausschliesslich jene Fälle besonders berücksichtigt worden, die genau dasselbe mikroskopische Bild mit den zuletzt geschilderten typischen stern- und netzförmig verzweigten Zellen aufweisen, wie wir solche in der Schmelzpulpa in den ersten Zahnanlagen finden.

1. Dr. Massin berichtet uns, dass eine 19jährige Primipara von einem gut entwickelten Kinde weiblichen Geschlechts entbunden worden sei, dem zwei Geschwülste zur Mundhöhle herausragten, welche die Oberlippe hoben und so einen völligen Verschluss des Mundes verhinderten. Die Geschwülste sassen breit auf am freien Rande des Zahnfleisches, die eine etwas grösser wie eine türkische Bohne, die andere etwa kirschkerngross. Die Tumoren waren derb und mit Schleimhaut überzogen. Operation am vierten Tage nach der Geburt, ohne Narkose. Das Geschwulstgewebe hat auf der Schnittfläche blassrote Farbe und kompakte Konsistenz. 3 Tage darauf geheilt entlassen.

An der Peripherie waren die Tumoren mit einer Membran bekleidet, die aus mehrschichtigem Epithel, vollkommen übereinstimmend mit dem der Mundhöhle, zusammengesetzt war. Die tiefen Lagen dieser Epitheldecke, welche aus zylindrischen und kubischen Zellen bestanden, bildeten keilförmige Einsenkungen in das Stroma der Geschwulst, wodurch letztere in regelmässige Abschnitte geteilt erschien, was dem Tumor ein papilläres Aussehen verlieh. An den Zellen dieser Lagen waren die protoplasmatischen Fortsätze ganz besonders gut ausgesprochen. Die Epithelialmembran war von dem Stroma der Geschwulst getrennt durch eine unbeträchtliche Lage feinfaserigen Gewebes mit geringer Menge runder und spindelförmiger Zellen. Das Stroma selbst bestand aus epithelialen Elementen verschiedener Grösse. Die spindelförmigen epithelialen Elemente zeigten stellenweise Neigung, sich in Zügen zu lagern, wodurch nach einer Richtung hin eine Schichtung zustande kam. In den Zentralabschnitten der Geschwulst traf man mehr fibröses Gewebe an; hier erhielt letzteres schon den Charakter von Schleimgewebe. Stellenweise stiess man auf

eine beträchtliche Menge lymphatischer Elemente, die in einem feinen Netze von fibrösem Gewebe eingebettet waren. Demgemäss trägt die Geschwulst vorzugsweise epithelialen Charakter. — Es wurde die Vermutung aufgestellt, dass der Tumor als Folge eines anormalen Wachstums der Bestandteile eines Zahnfollikels sich entwickelt habe.

Der feinere histologische Bau der Alveolen zeigte folgendes Bild: Jede Alveole war von einer einfachen Schicht Zylinderzellen eingerahmt; innerhalb dieser Einfassung befand sich der Hauptsache nach feines Gewebe, das von zierlichen Zellen mit sternförmigen Ausläufern netzförmig zusammengesetzt war. Es handelt sich hier um dasselbe Epithel und dasselbe Netzwerk, wie es als inneres und äusseres Epithel des Schmelzorganes und der Schmelzpulpa beschrieben ist. Wie in letzterer, fand sich auch zwischen den ausgesprochenen sternförmigen Zellen und dem Zylinderepithel vielfach eine Zone rundlicher Zellen, die also dem Stratum intermedium entsprechen würden. In vielen Alveolen waren die sternförmigen Zellen nach der Mitte zu dichter zusammengeballt. In anderen hatten sich an analogen Stellen runde Zellen zu dichten Gruppen angehäuft oder befanden sich konzentrisch geschichtete Epithelzwiebeln, meist war indes die Gleichmässigkeit des Netzwerkes nicht durch solche Interpositionen gestört.

Gefässe waren nur in geringer Zahl in dem interstitiellen Gewebe, nirgends aber in den Alveolen.

2. Falkson beschreibt einen Fall von Tumor des Unterkiefers, dessen Entstehung er auf Grund genauer mikroskopischer Untersuchungen als eine Wucherung aus dem Schmelzorgan zurückführt. Der Tumor stammt von einer 40jährigen Frau. Dieselbe hatte 10 Jahre früher ein kleines Knötchen an der Vorderfläche der rechten Hälfte des Unterkieferkörpers bemerkt und sich einer Operation unterzogen, die nur unvollkommen ihren Zweck erreichte, denn an gleicher Stelle entwickelte sich ein neuer Tumor, der bis zur Operation Kindskopfgrösse erreichte. Radikaloperation (Resektion und Exartikulation) der rechten Unterkieferhälfte. Die Grundmasse des Tumors bestand aus zellreichem fibrösen Gewebe, in dem sehr

unregelmässig Knochenpartikelchen verteilt waren. Sie enthielt eine grosse Menge von Zysten. Ursprünglich wurde die Geschwulst als Cystofibroid bezeichnet. Ueber den mikroskopischen Befund berichtet uns der Autor, dass er sämtliche Vorstufen der Zysten, von ihren ersten Anfängen bis zur höchsten Vollendung, gefunden habe. Bei schwacher Vergrösserung ergab das mikroskopische Bild den Charakter alveolären Gewebes. Zwischen den scharf abgegrenzten Alveolen befand sich dichtes, zellarmes Bindegewebe, hie und da in dasselbe Knochenbälkchen eingestreut. Der feinere histologische Bau der Alveolen ergab das Charakteristische für den Tumor: Jede Alveole war von einer einfachen Schicht feiner Zylinderzellen eingerahmt, innerhalb deren Einfassung sich feines Gewebe befand, das von zierlichen Zellen mit sternförmigen Ausläufern netzartig zusammengesetzt war. Wie in der Schmelzpulpa, so fand Falkson auch zwischen den ausgesprochenen sternförmigen Zellen und dem Zylinderepithel vielfach eine Form rundlicher Zellen, die also dem Stratum intermedium entsprechen würde. In vielen Alveolen waren die sternförmigen Zellen dichter zusammengeballt, in anderen hatten sich an analogen Stellen rundliche Zellen zu diesen Gruppen angehäuft oder befanden sich konzentrisch geschichtete Epithelzwiebeln.

3. Patient ist 53 Jahre alt, aufgenommen bei Dr. Potaillon wegen eines Tumors am rechten Unterkiefer. Der Anfang dieser Affektion geht auf 5 Jahre zurück.

Ungefähr ein Jahr lang hatte Patient eine bohnengrosse Geschwulst unter dem ersten Unterkieferaste. Nach dieser Zeit stellten sich Schmerzen ein und die Geschwulst begann grösser zu werden, bis sie die Grösse eines Kindskopfes erreichte. Der Tumor hatte das Zahnfleisch aufgehoben, war an einem Punkte ulzeriert, mit dem Unterkiefer verwachsen, reichte von der Symphyse bis zum aufsteigenden Kieferaste, war glatt, unempfindlich, von verschiedener Konsistenz, mit Pergamentknittern. Diagnose: Osteosa kom. Resektion des rechten Unterkieferastes. Keine Folgen. Nach einem Monat geheilt entlassen. Nach 2 Jahren kein Rezidiv.

Makroskopisches Bild: Der Tumor zeigt beim Einschnitt eine Knochenschale, die von dem sehr atrophierten Unterkiefer ausgeht. Der innere Teil desselben zeigt bindegewebiges Aussehen (apparence fibreuse), an verschiedenen Stellen hart, an anderen weicher, von zahlreichen Knochenbälkchen durchzogen. In seinem Unterteile befanden sich vier oder fünf haselnussgrosse Zysten. Der Tumor scheint sich in der Mitte des Kiefers entwickelt zu haben, indem er beide Knochen von der Mitte aus auseinandertrieb. Die mikroskopische Untersuchung zeigt, dass man es mit Bindegewebe (faserigem Gewebe) zu tun hat, in dem sich eine Menge Epithelzellen finden. Nach Mallassez gehört der Tumor zu den Epitheliomes paradentaires.

Mikroskopischer Befund: *a*) Reihen und Haufen von unregelmässiger Form, zusammengesetzt von vielflächigen (polyédrique) Zellen, ohne besonders ausgeprägten Charakter. Teilweise bilden diese Zellen ziemlich grosse abgerundete Haufen, erinnernd durch ihre Anordnung inmitten des Bindegewebes (travées fibreuses) an ein Karzinom;

b) Reihen von Zylinderzellen, die sehr regelmässig auf der sie umgebenden Membran angeordnet sind. Auf den etwas dicken Schnitten sieht man, dass diese Reihen ineinander münden, um Verästelungen von besonderer Art zu bilden. Ihre freien Enden sind keulenförmig angeschwollen und enthalten oft Zellen (centrales, polyédriques) und Sternzellen;

c) Zellhaufen, die manchmal sehr gross und von besonderer Zusammensetzung sind. Sie werden gebildet von aussen nach innen von einer einzigen Schicht ziemlich hoher Zylinderzellen, dann von einer Schicht abgeplatteter Zellen die zwei Reihen bilden. Der Mittelpunkt der Haufen wurde von sternförmigen Zellen, die untereinander anastomosieren, gebildet.

4. Erster Fall. Der Tumor stammt von einem 21 jährigen Maurergesellen, ist im Laufe von 10 Jahren entstanden und die Entwicklung begann im unmittelbaren Anschluss an ein Zahngeschwür, das zum Ausfall des Zahnes führte. Im ersten Jahre wurde sie hühnereigross, blieb lange

Zeit konstant, wuchs erst im letzten Jahre schneller und betraf die rechte Unterkieferhälfte.

Die mikroskopische Untersuchung ergibt zierliche, dendritisch verzweigte, durchweg solide Zapfen epithelialer Zellen in einem bindegewebigen, gefässarmen Stroma. Die Gestalt der Zellen ist im allgemeinen wenig wechselnd, meist polygonal. Sie sind klein, nicht glatt, nicht zylindrisch, nicht der Mundschleimhaut und dem Schmelzepithel gleichend. Nach genauerer Vergleichung mit den verschiedenen Entwicklungen der Zahnanlage bei menschlichen Embryonen entspricht die Geschwulst in ihrem Bau der normalen Zahnanlage in ihren frühesten Stadien aus dem dritten bis vierten Monate des fötalen Lebens.

Zweiter Fall betrifft ein 12jähriges Mädchen. Der Tumor hat sich im Laufe eines Jahres entwickelt, im Anschluss an länger dauernde Zahnschmerzen, ist langsam aber stetig gewachsen und veranlasste schliesslich Funktionsstörungen. — Exstirpation. — Die Geschwulst zeigt sich als diffuse flachhöckerige Auftreibung des Knochens, die 3 Mm. unter der Gelenkfläche beginnt, den Processus coronoideus einnimmt und nach vorn bis unter den Eckzahn reicht. Beim Aufsägen des Knochens ergibt sich, dass er zu einer papierdünnen, höchstens 3 Mm. dicken Schale aufgetrieben ist. Die mikroskopische Untersuchung führt zu einem höchst charakteristischen Ergebnis. Einerseits finden sich nämlich Zapfen polygonaler Epithelien vollkommen analog denjenigen des vorigen Falles, doch bilden diese bei weitem die geringere Zahl. In der grossen Mehrzahl der Zapfen dokumentiert sich eine ausgesprochene Tendenz zu höherer Entwicklung, erkennbar an der Ausbildung ungemein zierlicher, starker Zylinderzellen mit länglichem Kern und blassem Zelleib, selbst in relativ jungen und kleinen Epithelzapfen. Die Zylinderzellen sind dabei, durchwegs einschichtig angeordnet, auf die äusserste periphere Zellenlage beschränkt; die zentralen Partien der Zellzapfen werden von platten, unregelmässig gestalteten Epithelzellen gebildet, welche den Zylinderzellen in mehrfacher Lage anliegen. Den höchsten Grad der Ausbildung stellen solche Zellzapfen dar, in welchen ausser den genannten Bestandteilen in der Mitte

sich kleine, aus einer mucinösen Umwandlung der Zellen hervorgegangene Zysten befanden. Sie bilden den Uebergang zu der voll ausgebildeten Zystengeschwulst. Vergleiche mit der Zahnanlage eines 6 Monate alten Embryos ergaben, dass die Epithelzapfen der Geschwulst in allen Einzelheiten den Elementen des Schmelzorganes auf dieser Entwicklungsstufe vollständig gleichen. Endlich gleichen die Zellen in solchen Stellen, wo die Differenzierung zu Zylinderzellen noch nicht erfolgt ist, dem äusseren Schmelzepithel.

Dritter Fall: Der Tumor stammt von einer 30jährigen Tischlersfrau und ist in 18 Jahren gewachsen. Er entstand im 12. Lebensjahr nach einer Extraktion mit abszedierender Periostitis an der rechten Kieferhälfte. In den letzten 2 Jahren ist der Tumor stärker gewachsen; mehrfache Fistelbildung. Funktionsstörung des Kiefers. Resektion. Die Geschwulst reicht von der Gelenkfläche bis nahe an die Mittellinie; Oberfläche grob höckerig, die einzelnen Höcker entsprechen kleinen Zysten, deren Wandung teils häutig, teils knöchern ist. In der Gegend der verloren gegangenen Zähne ist der Unterkieferknochen zu einer dünnen Schale aufgetrieben.

Die mikroskopische Untersuchung ergibt solide Zapfen polygonaler Epithelien und solche mit einer wandständigen Schicht schlanker Zylinderzellen und mit beginnender Zystenbildung, indessen treten diese in bezug auf Häufigkeit weit zurück gegen die wohlausgebildeten Zysten. Dort, wo sich in soliden Epithelzapfen die Zystenbildung vorbereitet, sind die wandständigen Zellen zylindrisch, während die zentralen unter teilweiser mucinöser Umwandlung des Zellprotoplasmas und Bildung von anastomosierenden Ausläufern zu einem zierlichen Netzwerk umgebildet sind, genau entsprechend dem Netzwerk des Stratum mucosum des Schmelzorganes, etwa aus dem sechsten Monat des Fötallebens. In kleineren Zysten findet sich niedriges zylindrisches Epithel als Wandauskleidung, während das Lumen zum Teil erfüllt ist durch aufgequollene, stark granulierte glatte Zellen mit schwacher Kernfärbung. Die grösseren Zysten sind von einem niedrigeren, oft fast kubischen und dann dem äusseren Schmelzepithel gleichenden Epithel

usgekleidet. Auf diese einschichtige äusserste Lage folgt eine 3- bis 4schichtige Lage platter Zellen, die in einzelnen Exemplaren den eben beschriebenen gleichen, meist aber blass, nur durch Pikrinsäure stärker färbbar, nicht dicht aneinander gedrängt, sondern durch Lücken von einander getrennt sind. Sie entsprechen der beim Durchbruch des Zahnes vom Schmelzorgan gebildeten Cuticula. Vereinzelt sind kleine rundliche Zellen, mit eigentümlich braunen Zentrum, augenscheinlich Degenerationsformen, für die kein Analogon im Schmelz vorhanden ist.

5. Ein 32 Jahre alter Bauer bekam einen Hufschlag auf die Kinnlade in seinem 6. Lebensjahre, infolge dessen er einen Bruch erlitt. Die Verletzung blieb sich selbst überlassen. Bezüglich des Zahnwechsels ist nichts wesentliches zu eruieren. Patient hat sich nur in dem folgenden Jahre 10 locker sitzende Zähne herausgerissen, um sich von den quälenden Schmerzen zu befreien, so dass der Unterkiefer mit 15 Jahren völlig zahnlos war. Während dieser Zeit Ausdehnung der Geschwulst auf das Mittelstück der Kinnlade. Im 18. Jahre bemerkte Patient beim Betasten mit dem Finger mehrere haselnussgrosse Höcker, die sich trotz Schneidens vergrössert haben. Vom 23. Jahre an begann der Tumor rascher zu wachsen, Kauen harter Speisen unmöglich, Speichelfluss. Vor 5 Jahren beim Arzt, Inzisionen ohne Erfolg.

Status praesens: Der Unterkiefer war zu einer grossen Geschwulst degeneriert. Der Tumor senkte sich über die vordere Halsfläche bis zum Niveau des zweiten Rippenknorpels, rechts bis zum Zygoma, links wölbte er die Wange. Die Oberfläche etwas höckerig, Konsistenz stellenweise knochenhart, meist pergamentartig knisternd, auch weiche fluktuierende Stellen. Operation: Resektion unter Belassung beider Gelenke. Entlassung nach 3 Monaten. Der Tumor wog $1^1/_2$ Kilo und zeigte ein Stück des betreffenden Kieferastes. Die Geschwulst war von einer Knochenschale umgeben, die nicht überall gleichmässig dick erschien, stellenweise pergamentdünn war und hie und da ganz fehlte. Die Zystenwandungen waren membranös, an der Verwachsungsstelle mit den Knochen etwas

derber. Ossifikationsvorgänge nur an der Basis der Zysten und vereinzelte dünne Knochenplättchen. Die Innenfläche der Zystenhöhle glatt und glänzend.

Mikroskopischer Befund: Bei stärkerer Vergrösserung erschien jede Alveole von einer Schicht mattgrauer, senkrecht auf die bindegewebige Umrahmung derselben gestellter, kernhaltiger Zylinderepithelien eingesäumt. Einwärts derselben und das Zentrum der Alveolen einnehmend, befand sich ein Netz sternförmiger Zellen, die in einer mehr oder weniger breiten, an den scharf konturierten Saum des Epithellagers angrenzenden Zone von kleinen Rundzellen sich mit ihren Ausläufern verloren.

Es gleichen die auf diese Art gewonnenen Präparate ganz der von Falkson gegebenen Beschreibung.

6. Am 24. Jänner 1875 ging ein 28jähriges Bauernmädchen in die Klinik mit einer enormen Geschwulst des linken Unterkiefers, die zu ihrer Entwicklung 8 Jahre brauchte. Patientin hatte viel Zahnschmerzen und liess sich deshalb schon einen Backenzahn ziehen. Steigerung der Schmerzen und Beginn der Geschwulstbildung. Der Tumor nimmt die ganze linke Wange ein und die entsprechende Submaxillargegend. Haut prall gespannt, an drei Stellen geschwürig, Geschwürswand weit unterminiert, im Grunde warzige Granulationen. Konsistenz elastisch derb, hie und da fluktuierend, weich. Zunge nach rechts disloziert.

Diagnose: Sarkom des Unterkiefers. Resektion und Exzision der geschwürigen Haut. Grösse des Tumors ungefähr die eines neugeborenen Kindes, eiförmig. Das mit fortgenommene knöcherne Stück des Unterkiefers enthält zwei haselnussgrosse, durch eine dünne Membran von einander geschiedene Zysten. Der Durchschnitt zeigt grossmaschiges, stellenweise breites derbes Grundgewebe, das grauweisse Zysten von verschiedener Grösse einschliesst.

Mikroskopischer Befund: Feine Schnitte aus dem frischen Präparat zeigen ein zartes Bindegewebsgerüst, das rundliche drüsige Zellenkörper einschliesst, an denen eine

eripherische Schichte von einer zentralen sich deutlich diffe-enziert. Jene besteht aus einer regelmässigen Reihe kleiner chmaler Zylinderzellen, diese aus einer konzentrisch gestreiften chichtung, welche bei genauer Untersuchung als aus äusserst bgeplatteten, aber kernhaltigen Spindelzellen bestehend sich rweist. Im Innern liegen Rundzellen, durchsetzt von verchiedenen grossen Physaliden, in welche sie sich zweifelsohne mwandeln. Die zentral sich bildenden Physaliden bedingen vohl die Abplattung der die Mittelschicht bildenden Zellen.

7. Patient hat eine Anschwellung des Gesichtes in der inken Unterkiefergegend, war immer gesund, ist verheiratet nd hat sechs Kinder. Vor 3 Jahren Anschwellen der linken Wange, Auftreten von Zahnschmerzen links unten. Reissen nd Ohrenstechen bei schlechtem Wetter. Patient liess sich die intern unteren Backenzähne ausziehen.

Status praesens: Die Anschwellung der Wange beruht auf einer Auftreibung des Unterkieferknochens, die in der Gegend des fehlenden dritten Molaren beginnt. Konsistenz knochenhart, hie und da Pergamentknittern. Wange und Mundboden gegen den Knochen gut beweglich. Schmerzen sind keine vorhanden. Die vier hintersten Backenzähne fehlen. Diagnose: Cystosarcom des Unterkiefers, Resektion.

Der ganze resezierte Ast ist bis an die Sägefläche knöchern aufgetrieben, 4 Cm. breit und hoch, alles durchsetzt von Zysten verschiedenster Grösse. Zysteninhalt gelb dünnflüssig, teilweise mit Cholestearingehalt. Die Zysten sind sehr dünn, durch knöcherne Scheidewände getrennt, vom Knochengewebe ist nicht viel übrig geblieben.

Mikroskopischer Befund: Schnitte ergeben senkrecht zur Schleimhautfläche eine leicht wellige Epitheldecke von normaler Beschaffenheit, die aber Fortsätze in das unten liegende Gewebe schickt, die sich als Bänder, entsprechend dem Verlauf des Bindegewebes, darstellen. Die schmalen Fortsätze bestehen aus Zellen, die wie die jüngsten Epithelschichten aussehen, mit einem verhältnismässig grossen Kern und wenig Protoplasma. Die Kerne sind kugelig, die Zellen Rundzellen. Hie und da findet man auch Zylinderzellen, die aber nur in

einer einfachen Lage vorhanden sind. Nicht selten zeigt der Durchschnitt einer Zyste nicht weit vom Rande zelliges Netzwerk, mit grösseren oder kleineren Maschen.

8. In diesem Falle handelt es sich um einen Tumor der linken Unterkieferhälfte von ungefähr Faustgrösse, der sich in 10 Jahren entwickelt hat und durch Exartikulation der linken Unterkieferhälfte entfernt wurde. Der von einer Knochenschale umgebene, vielfach von Knochenbalken und Bindegewebszüge durchsetzte Tumor hatte eine lappige Schnittfläche, ähnlich einer drüsigen Geschwulst. Die Konsistenz war wechselnd, im allgemeinen sehr weich, mit zahlreichen kleinen Zysten; Haut und Schleimhaut unverändert. Mikroskopisch erwies sich der Tumor als epitheliale Geschwulst. Auffallend war die Aehnlichkeit der Epithelhaufen in Gestalt und Anordnung der Zellen mit dem Schmelzorgan der sich entwickelnden Zähne.

9. Becker beschreibt einen Fall aus der chirurgischen Poliklinik. Es stellte sich eine 41jährige Frau mit einer mächtigen Auftreibung des linken Unterkiefers vor, die sich von den Schneidezähnen bis über den Kieferwinkel erstreckte, mit unregelmässig höckeriger Oberfläche. Der Tumor hatte sich in Anschluss an eine vor 3 Jahren überstandene Zahnperiostitis entwickelt. Patientin wurde damals von Herrn Prof. Witzel operiert. Inzision, Entfernung von Eiter und breiigen Massen mit dem scharfen Löffel. Teilweise Entfernung des Alveolarfortsatzes.

Am 27. Oktober 1888 war die Anschwellung zurückgegangen, jedoch eine Fistel vorhanden. Bis 1891 kein Rezidiv. Dann wieder allmähliche Anschwellung der linken Unterkieferhälfte, so dass Patientin am 23. Februar 1893 die Klinik aufsuchte.

Status praesens: Fast der ganze Unterkiefer ist vom Prämolar bis über den Kieferwinkel hinaus in einen mit Schleimhaut überzogenen grosshöckerigen, nicht ulcerierten Tumor verwandelt (derb elastisch). Alle Zähne fehlen, mit Ausnahme der stark gelockerten Schneidezähne und des Eckzahnes. Keine Lymphdrüsenschwellung, keine Kieferklemme. Bei der Exartikulation wurden eine Reihe von Hohlräumen eröffnet und der Kiefer brach in der Nähe des Kieferwinkels

ntzwei, so dass der aufsteigende Ast extra exartikuliert werden usste. Heilung. Patientin am 18. März entlassen.

Ein Querschnitt durch die Geschwulst zeigt, dass der anze Unterkieferknochen zu einer dünnen Schale in einer Dicke on 1 bis 2 Mm aufgetrieben ist. Die Zysteninnenwand ist latt, glänzend.

Mikroskopischer Befund: Bei schwacher (40) Vergrösserung erkennt man, dass die Geschwulst aus zahlreichen rundichen Alveolen und soliden Zellzapfen mit spärlichem Stroma esteht. Die rundlichen, elliptischen und ganz unregelmässig gestalteten Zellzapfen, die sich dendritisch verzweigen und an den Enden kolbig anschwellen, sind von einer einfachen Zylinderepithelschicht umsäumt, während im Innern der Zapfen die Zellen in ihrer Gestalt wenig von einander abweichen. Sie sind meist polygonal und klein, mit verhältnismässig grossem blassen Kern, es reten jedoch auch sternförmige Zellen auf, mit langen, sich mit den Nachbarn verästelnden Zweigen. Je weiter das Maschennetz der Sternzellen wird, desto zahlreicher treten kolloidentartete Zellen und freie Colloidtropfen auf, die in den Maschenräumen oder an den Wandungen liegen.

Zweiter Fall. Bei einer 26jährigen Arbeiterin entstand vor 5 Jahren nach dem Durchbruch des Weisheitszahnes eine Anschwellung des Unterkieferwinkels. Links auswärts Inzision. 4 Monate später neue Anschwellung. Zweite Inzision, doch ohne Heilung. Bei der Aufnahme am Unterkiefer adhaerende Narbe, der Kieferwinkel hühnereigross aufgetrieben, an einigen Stellen Fluktuation und Pergamentknittern. Die Zähne fehlten vom zweiten Molar an. Operation entlang der alten Narbe. Exzision der Zystenwand. Der mikroskopische Befund ergibt: Die Wandung besteht aus einer Bindegewebsschicht, in die Knochenstückchen eingesprengt sind. An den der Zysteninnenwand am nächsten gelegenen Stellen findet man Epithelhaufen in Form von Kolben, Zapfen und Schläuchen, mit Zylinder- und Sternzellen.

Dritter Fall. Krankengeschichte nicht vorhanden. Genau derselbe mikroskopische Befund, wie in den beiden andern Fällen.

10. Erster Fall. Die klinischen Daten sind nicht zu erreichen. Das Präparat ist der durch Resektion erhaltene mittlere Teil eines erwachsenen Unterkiefers, der zu einer Geschwulst aufgetrieben ist. In dem Tumor stehen noch fünf Zähne, zum Teil lose, zum Teil noch fest. Die Durchschneidung des Tumors nach verschiedenen Seiten zeigt, dass er aus einer zystischen Auftreibung des Knochens besteht, denn es werden dadurch verschiedene zystenartige Hohlräume eröffnet. Der mikroskopische Befund ergab folgendes: Zu erwähnen ist, dass das Präparat dem oberen Teil einer Zystenwand entnommen ist. Man sieht das unveränderte Zahnfleischepithel, welches auf einer derben fibrinösen Schicht aufliegt. Darunter folgt eine unregelmässig gestaltete Knochenkapsel und unter dieser epitheliales Geschwulstgewebe. Die Epithelmassen bestehen aus zylindrischen einfachen und verzweigten Ausläufern, die von dem weiter in der Entwicklung vorgeschrittenen epithelialen Gebilde ausgehen. Eigentümlich ist eine meist einschichtige Randeinfassung von regelmässigen Zylinderzellen, deren Kerne dem zentralen Ende näher gelegen sind, so dass die basalen Teile im ganzen einen hellen protoplasmatischen Saum darstellen, wie die Zylinderepithellage des normalen Schmelzorgans bei älteren Föten. An verschiedenen Präparaten sieht man die Zylinderzellen mehrschichtig sich in das Innere hineinschieben. In den meisten dieser jüngeren Epithelmassen zeigen die das Innere ausfüllenden Zellen deutlich netzförmige Anordnung, ähnlich dem Schmelzorgan.

Zweiter Fall. Klinische Daten fehlen. Die Geschwulst besteht aus dem resezierten mittleren Teil des Unterkiefers eines erwachsenen Mannes (1887). Das Präparat ist unsymmetrisch gestaltet. Die linke Hälfte erscheint bedeutend grösser wie die rechte. Der Mundboden ist stark in die Höhe gehoben und übersteigt das Niveau der Zahnkronen.

Von Zähnen bestehen noch vier Schneidezähne, zwei Eckzähne, rechts zwei, links ein Bicuspis. Mit Ausnahme der drei rechts stehenden sind alle etwas gelockert. Das Zahnfleisch ist von einer Anzahl dicht gedrängter, flach papillärer Wucherungen bis zu Stecknadelkopfgrösse eingenommen. Ein

Durchschnitt durch den Tumor zwischen den mittleren Schneidezähnen ergibt eine Knochenkapsel von ovalem Sagittaldurchschnitt. Die Wände sind papierdünn, hie und da lückenhaft. Der Alveolarfortsatz ist vollkommen auseinandergezogen, so dass die Zähne nur durch fibröses Gewebe festgehalten werden. Der Innenraum der Kapsel enthält eine weiche, elastische, graurötelbliche Geschwulstmasse. Der feinere mikroskopische Bau zeigt folgendes Bild: Die schmalen, meist kolbig endenden Zellzüge zeigen alle meist einschichtige Randbekleidung von Zylinderzellen mit zentralwärts gelegenen Kernen. Der Innenraum ist mit rundlichen Zellen ausgefüllt, die, der Längsrichtung der Zellzüge entsprechend, meist länglich sind. In den breiteren Zellhaufen liegen sie oft in konzentrischer Schichtung, ähnlich den Hornkugeln der Cancroidperlen, stellenweise auch lockerer, und hier findet sich, allerdings selten, netzförmige Anordnung des Epithels in verschiedenen Graden der Ausbildung. In dieser Geschwulst ist im allgemeinen die geringe Tendenz zur Ausbildung eines Netzwerkes charakteristisch, ebenso wie die geringe Neigung zur degenerativen Veränderung des Epithels zur Zystenbildung. Zystenbildung tritt nur in den ältesten Partien ein, nie in den jüngsten Ausläufern. In diesem Falle bilden sich die Zysten aus dem unveränderten Epithelgewebe.

11. Im Juli 1884 kam die 25jährige Magd M. R. mit einer Geschwulst am linken Unterkiefer in die Klinik mit der Angabe, sie hätte vor 4 Jahren das Auftreten der Geschwulst bemerkt. Vor 2 Jahren Exstirpation einer nussgrossen Geschwulst durch Prof. Billroth. Diagnose: Sarcom. Nach einem Jahre wiederum Wachsen der Geschwulst, seit 2 Wochen Eiterung, Inzision. Die Geschwulst ist hühnereigross, in der Region des linken Unterkieferwinkels knochenhart. Die ganze Geschwulst ist von einer harten, pergamentartig knisternden Kapsel umgeben.

Der Querschnitt zeigt, dass die Geschwulst wie aus Zysten bestehend aussieht, von denen die einen gefüllt, die anderen leer erscheinen. Das mikroskopische Bild zeigt bei schwacher Vergrösserung das Vorhandensein von dicken Bindegewebszügen aus reichlichen spindeligen Zellen mit faseriger

Zwischensubstanz, reich an ziemlich weiten Gefässen. Von diesen Gerüstbalken strahlen schmälere Züge von papillärem Aussehen aus, die sich kolbig verdicken. Diese sind umschlossen von Lagern spindelförmiger Zellen mit deutlichem Protoplasma, mit ovalen, auch kugeligen scharf konturierten Kernen mit mehreren Kernkörperchen. Häufig bilden diese Zellen nur schmale Züge, die jene, meist papillenartigen Stränge des Bindegewebes umgeben und so ein Netzwerk darstellen, dessen Maschen von dem gefässführenden Bindegewebe angefüllt sind. Die Zellen sind verschieden gross, wo sie dem Bindegewebe aufsitzen, haben sie meist eine kubische oder zylindrische Form, die zweite Reihe ist polymorph, die dritte meist spindelförmig. Der Charakter des Tumors ist also ein epithelialer. An Stellen, wo die Zellen etwas breitere Lager bilden, nehmen sie Sternform an, die Ausläufer vereinigen sich und zwischen ihnen tritt eine Zwischensubstanz auf, so dass eine Art Gallertgewebe entsteht. Mit dem Zahnfleisch zeigt die Geschwulst keinen Zusammenhang.

12. Vor 5 Jahren bemerkte der Patient eine diffuse, leicht auftreibende Anschwellung in der mittleren Partie des linken Unterkieferkörpers, ohne subjektive Beschwerden. Im Laufe des letzten Jahres begann die Anschwellung sich zu vergrössern, und erst in den letzten 3 Monaten wuchs sie ziemlich rasch an. Bei der Untersuchung bemerkte man eine zirkumskripte, spindelförmige, elastisch weiche Anschwellung in dem linken Unterkieferkörper. Die Weichteile des Gesichtes an der angeschwollenen Stelle sind nach aussen aufgetrieben und gespannt. Die den hühnereigrossen Tumor bedeckende Gingiva ist stark nach aussen und innen aufgehoben. In einigen Stellen liegen die Geschwüre auf tief verlaufenden Fistelgängen. Die Zähne der betreffenden linken Unterkieferhälfte hinten vom zweiten Molarzahn, vorne bis zum Eckzahn gingen total verloren. Die Kieferwände sind papierdünn, mit Pergamentknistern; nirgends Drüsenmetastasen. Operation: Herausnehmen der Geschwulst in Chloroformnarkose. Heilung in 5 Wochen. Mikroskopisch zeigt das Geschwulstparenchym einen drüsenartigen Bau mit dem sehr lockeren zellreichen

Bindegewebsstroma. Bei der Färbung in Resorzin- oder Orzeinlösung kommen keine elastischen Fasern im Kapselgewebe zum Vorschein. Zwischen den Bindegewebsfasern sind die den Sehnenzellen ähnlichen Elemente parallel eingelagert. Diese sind bald sternförmig, bald polymorph, mit schmalen, nach beiden Enden verlängerten feineren, oft korkzieherartig gebogenen Ausläufern versehen. Die auf oben erwähnte Weise gebildete, sehnig aussehende Kapsel ist von dem eigentlichen Geschwulstparenchym ziemlich scharf konturiert. Das letztere besteht aus zierlichen, fein verästelten, soliden Epithelzügen und zellenreichem Bindegewebsstrang. Auf der Schnittfläche der Epithelschläuche zeigt sich, dass ihre periphere Lage aus hochzylindrischen, dicht aneinander gereihten Zellen besteht. Die Epithelkerne, deren Grenze gegen das Zellprotoplasma stark konturiert ist, zeigen bald länglich ovale, bald an beiden Enden abgerundete zylindrische Form. Der periphere kernlose, dem Bindegewebsstroma zugekehrte Teil des Zylinderepithels zeigt sich bald homogen, bald leicht granuliert. Das Zentrum des Epithelschlauches ist mit grossen polygonalen Zellen versehen; die feineren Ausläufer der einander benachbarten Epithelien kreuzen sich netzartig. Zwischen diesen bemerkt man verschiedenartig gestaltete helle Lücken. Manchmal konfluiert das Protoplasma einer Zelle mit dem der benachbarten und bildet eine grössere Protoplasmamasse, während der Kern unverändert bleibt. In der peripheren Lage der relativ jüngeren kleineren Epithelzapfen bemerkt man sehr zierliche schlanke, dicht stehende, bald ein-, bald mehrschichtige Epithelzellen mit länglichem, feinen, schmalen Kern. Der zentrale Teil des letzterwähnten Epithelschlauches besteht aus dichtgedrängten protoplasmaarmen, unregelmässig gestalteten kleineren Zellen mit grossen, chromatinreichen Kernen; hier fehlt dem Zelleib die helle Lücke, die in dem zentral liegenden des etwas älteren Epithelzapfens reichlich vorhanden ist. Jeder Epithelzapfen ist in den kernarmen, bald zirkulär verlaufenden, bald büschelförmig gebundenen feinen Fibrillen eingeschlossen. Dieses fibrilläre Gewebe entspricht ganz der Membrana propria eines Drüsenalveolus.

13. Am 12. Juni 1904 erschien Fräulein W. aus H. in der Sprechstunde des Herrn Professor Dr. Michel (Würzburg), um sich wegen einer Geschwulst am Unterkiefer Rat zu holen. Bei dem 16jährigen, etwas anämisch aussehenden Mädchen zeigte sich die linke Wange aufgetrieben. Bei der Inspektion der Mundhöhle ergab sich folgender Status:

Links unten $\overline{1\,2\,3\,4\,5}$ vorhanden, $\lfloor\overline{6}$ soll nach Aussage der Mutter wegen heftiger Zahnschmerzen und Kieferschwellung vor einem Jahre extrahiert worden sein. Rechts unten sind alle Zähne vorhanden; $\overline{6}\rfloor$ ist tief kariös. Da auch die oberen beiden $\underline{6|6}$ tief zerstört sind, so ist es glaublich, dass auch $\lfloor\overline{6}$ vorhanden gewesen und extrahiert werden musste. Der $\lfloor\overline{7}$ links unten soll nie gekommen sein. Die Geschwulst beginnt in der Gegend des $\lfloor\overline{4}$ spindelförmig und wölbt sich knollig, halbkugelig aus dem Alveolarfortsatz heraus, bis zum aufsteigenden Ast des Unterkiefers hin und ist kinderfaustgross. Die Konsistenz war an der Peripherie hart und zeigte gegen das Zentrum zu das bekannte Pergamentknittern. Schmerz, gibt das Mädchen an, hätte es nicht gefühlt, ausser vor der schon oben angeführten Zahnextraktion, und da nachher die Wunde schlecht verheilte, soll noch einige Tage Nachschmerz vorhanden gewesen sein. Die Geschwulst ist in 6 Wochen zur oben geschilderten Grösse gewachsen.

Am 17. Juni wurde der Unterkiefer von 5 links bis zum aufsteigenden Ast reseziert. Der Tumor wurde als ein Adamantinom, d. h. Schmelzkeimgeschwulst, erkannt. Charakteristisch war im Stroma die Anhäufung von Spindelzellen und der Uebergang in Schleimgewebe. In dem Stroma eingebettet fanden sich vielfach gewundene und verzweigte Epithelkörper; dieselben zeigten den typischen Bau des Schmelzorganes, aussen Zylinderzellen, nach innen sternförmig verästelte polygonale Zellformen. Wir haben es hier jedenfalls mit Vervielfältigungen des Schmelzkeimes von 7 zu tun.

In der von Bayer aufgestellten Statistik der Kiefergeschwülste finden wir drei Fälle, die er dem histologischen Befunde und der Genese nach als zu einer Kategorie gehörend bezeichnet.

Der erste der Fälle wurde 1874 unter Prof. Heine beobachtet. Der Fall präsentierte sich bei der Untersuchung vor der Operation als ein kindskopfgrosser Tumor der linken Unterkieferhälfte mit gleichmässiger Vorwölbung der knöchernen Wandungen und gleichzeitiger hochgradiger Verdünnung derselben mit Pergamentknittern. Diagnose: Zentrales Osteosarkom. Der Tumor zeigte eine Zyste, in welche zahlreiche halbmondförmig gegen die Höhle vorspringende Balken hineinragen. Die Innenwand ist überall von einer glatten, 1 bis 1½ Mm. dicken Membran ausgekleidet und zeigt folgende histologische Verhältnisse. Die innerste Lage besteht aus einem kontinuierlichen Lager einschichtigen Epithels, darunter folgt eine Lamelle fibrillären Bindegewebes mit reichlicher Vaskularisation, welche gegen die knöcherne Aussenwand hin in lockeres Bindegewebe übergeht. In der Gegend der letzten Mahlzähne zeigt die Schleimhaut ein aufgelockertes Aussehen. Das Epithel der Schleimhaut war dort gewuchert mit kurzen Einstülpungen und Fortsätzen gegen das darunter befindliche Gewebe, welches stellenweise normal, grösstenteils aber doch von Rundzellenanhäufungen durchzogen, aus spindelzellenhaltigen Zügen mit reichlicher Gefässneubildung besteht.

Der zweite Fall von B. betraf einen 15 Jahre alten Knaben. Der Tumor präsentierte sich knochenhart, bucklig, uneben, von Zitronengrösse, auf dessen Durchschnitt man eine bröckelige, von Knochenbalken durchsetzte, von den dünnen Wandungen der Corticalis des horizontalen Astes des Unterkiefers eingeschlossene Masse vorfand, in der zwei Zähne eingebuchtet waren. Der Tumor sass in der Mitte des horizontalen Astes und am Kieferwinkel wie am Kinnteil ging die Corticalis kontinuierlich in die Knochenschale des Tumors über. Die mikroskopische Untersuchung bot folgendes Bild: Unmittelbar unter der knöchernen Schale zieht ein mässiges Lager derben fibrösen Gewebes; darunter in der Richtung gegen die Mitte der Geschwulst hin findet man spaltförmige und durch schräge Verbindungsspalten mehrfach zusammenhängende Räume, welche durchwegs mit schönen Epithelzellen gefüllt sind und gegen die Mitte des Tumors hin immer breiter werden und endlich

grosse, unregelmässig begrenzte Epithelzellenlager bilden. Das zwischen den einzelnen schlauchartigen Zellzügen befindliche Bindegewebe zeigt an multiplen Stellen Verkalkungen und trägt reichlich Gefässe. Stellenweise finden sich noch undeutliche Reste des bekannten zierlichen Netzwerkes der Schmelzpulpa.

Dritter Fall: Es handelte sich bei einem 8 Jahre alten Mädchen um eine klein-apfelgrosse Geschwulst des rechten horizontalen Unterkieferastes, welche, von intakter Schleimhaut überzogen, deutlich Pergamentknittern zeigte. Die Dauer der Geschwulstbildung wurde auf zwei Monate angegeben. Kurze Zeit zuvor fiel das Kind mit der rechten Seite des Unterkiefers auf eine Bank. Operation. Heilung. Die mikroskopische Untersuchung des Tumors durch Herrn Dr. Jaksch lieferte einen dem von Falkson mitgeteilten Falle analogen Befund. Auch hier fanden sich Alveolen (teils rein, teils mit Uebergängen zu Zystenbildungen) „von einer Schicht Zylinderzellen eingerahmt, innerhalb dieser Einfassung ein feines Gewebe von zierlichen Zellen mit sternförmigen Ausläufern netzartig zusammengesetzt," mit demselben Epithel und demselben Netzwerk, wie es als inneres und äusseres Epithel des Schmelzorganes und als Schmelzpulpa beschrieben ist.

Von den hier erwähnten Arbeiten sind speziell die von Falkson veröffentlichten Fälle von Bedeutung. Er war einer der ersten, die auf die Zahnanlage zurückgegriffen haben und die die augenfällige Aehnlichkeit des Schmelzepithels im 3. bis 4. Fötalmonat mit den in seinem Tumor gefundenen Netzwerk von sternförmigen Zellen bemerkten. Er nahm ganz richtig an, dass andere epitheliale Elemente, die den Ausgang des Tumors hätten bilden können, in den Kiefern nicht vorkommen. Es müssen also derartige Geschwülste durch abundante Wucherungen der zelligen Elemente des Schmelzorganes hervorgerufen werden.

Weitaus die grösste Mehrzahl der übrigen Autoren konnte sich auf Grund ihres jeweiligen mikroskopischen Befundes seiner Ansicht vollständig anschliessen. In gewissem Sinne ist eine Abweichung hievon bei Kolaczek und Büchtemann

n finden, die sich den Drüsentypus ihrer Tumoren und den rsprung desselben aus Zahnkeimen nicht erklären können.

Bezüglich des mikroskopischen Befundes finden wir in llen vorliegenden Fällen -- die Fälle von Heath und Eve waren ir leider nicht zugänglich — eine ziemliche Einigkeit unter en Autoren. Bezüglich des ätiologischen Momentes gehen die nsichten sehr auseinander.

Falkson, Trzebicky, Malassez, Nasse, Kruse, erujinsky, Becker, Benneke, Matsuoka sind alle ohl meistens auf Grund eingehender Studien der Zahnntwicklung und vergleichender Untersuchungen der Zellelemente ihrer Tumoren zu der Ueberzeugung gekommen, ass diese Geschwülste vom Schmelzkeimepithel ausgehen. Büchtemann und Kolaczek geben wohl zu, dass die von hnen beschriebenen Fälle, da sie doch indirekt vom Mundchleimhautepithel ausgehen, grosse Aehnlichkeit mit den ibrigen Tumoren haben, doch können sie sich nicht entschliessen, sich der von Malassez aufgestellten Theorie anzuschliessen. Für beide wirkt der ausgesprochene drüsige Typus störend und fehlt ihnen die richtige Erklärung der Entstehung.

Ich schliesse mich für beide von mir veröffentlichten Fälle der Ansicht von Malassez an. Hat man doch in den beiden Tumoren alle charakteristischen Merkmale und Bestandteile des Schmelzorganes gefunden, erstens Epithel und zweitens bindegewebige, sternförmige Zellen und was das wichtigste dabei ist, man hat sie in einer charakteristischen Anordnung gefunden.

Von den zwei Tumoren zeigt der des Unterkiefers histologisch einen durchaus gutartigen Charakter, hingegen ist das Typische beim Oberkiefertumor schon viel schwerer herauszufinden. Man findet eine gewisse Neigung zur alveolären Wucherung und die der Schmelzpulpa entsprechenden Zellen treten gegenüber den epithelialen Elementen des Schmelzorganes entschieden in den Hintergrund, so dass man vielleicht im histologischen Sinne von einer gewissen Neigung zur

Malignität sprechen kann. Die Adamantinome gehören aber zu den Geschwülsten, die einen gutartigen Charakter haben. Trotzdem mussten wir den vorliegenden Tumor als Adamantinom bezeichnen, weil er sich mikroskopisch in die Bestandteile eines solchen analysieren liess. Der klinische Verlauf des Unterkiefertumors war ein durchaus gutartiger, was wir hingegen von dem des Oberkiefers durchaus nicht sagen können, da er ungefähr ein Jahr nach der Operation rezidivierte. Als besonders auffallend muss es erscheinen, dass von den 24 bis jetzt bekannten Fällen sämtliche den Unterkiefer betrafen und nur dieser einzige, der seinen Sitz im Oberkiefer hatte, rezidiviert ist. Man möchte fast von dem Vorkommen eines Adamantinoms an atypischer Stelle reden, wenn nicht die Zahnentwicklung im Oberkiefer in der gleichen Weise vor sich ginge wie im Unterkiefer; die Geschwulst geht aber auch hier mit Bestimmtheit von der Zahnanlage aus. Die Frage, ob der Tumor von Beginn an als solcher ein bösartiger war oder ob sich auf Grund eines an sich gutartigen Adamantinoms ein Karzinom entwickelte, muss ich unbeantwortet lassen. Die Möglichkeit eines Rezidivs auf Grund kleiner bei der Operation zurückgebliebener Tumormassen ist auch nicht direkt von der Hand zu weisen, denn wie uns die Operationsgeschichte meldet, wurde der Tumor teilweise mit dem Meissel entfernt, teilweise durch Auskratzung. Eine derartig radikale Operation wie am Unterkiefer ist am Oberkiefer eben ausgeschlossen. — Eine besondere Disposition für derartige Tumoren kann nicht angegeben werden. Wenn wir das Alter, in dem diese Adamantinome vorkommen, näher bestimmen wollen, so müssen wir immerhin einen Spielraum zwischen dem 6. und 45. Lebensjahr lassen. Auch scheint ihr Auftreten das eine oder andere Geschlecht nicht zu bevorzugen. Wenigstens verteilt sich der Prozentsatz bei den bis jetzt bekannten Fällen unmerklich mehr auf das weibliche Geschlecht. Die Seltenheit dieser Tumoren bringt es mit sich, dass die Aetiologie noch nicht ganz geklärt ist. Man ist also darauf angewiesen, durch möglichst eifrig zu sammelndes Material Klarheit auf diesem Gebiete zu schaffen.

Zum Schlusse meiner Arbeit möchte ich meinem hochverehrten Lehrer, Herrn Prof. Dr. E. Graser, bestens für die gütige Ueberlassung der Arbeit danken, desgleichen Herrn Privatdozenten Dr. Kreuter für seine freundlichen Ratschläge und Herrn Dr. A. Stoffel für die liebenswürdige Anfertigung der mikroskopischen Zeichnung.

*

Literatur.

Allgayer: Epithelialgeschwülste des Unterkiefers. Beitr. zur klinischen Chirurgie, 1886.

Bayer: Zur Statistik der Kiefergeschwülste. Prager medizinische Wochenschrift, 1884, Nr. 41.

Becker: Zur Lehre von den gutartigen Epithelialgeschwülsten der Kieferknochen. Archiv für klinische Chirurgie, Bd. 47, 1894.

Benneke: Beitrag zur Kenntnis der epithelialen Kiefergeschwülste. Deutsche Zeitschrift für Chirurgie, Bd. 42, 1896.

Borst: Lehre von den Geschwülsten. Wiesbaden 1902.

Bryk: Zur Kasuistik der Geschwülste. Proliferierendes Zahnzystom des Unterkiefers. Archiv für klinische Chirurgie, Bd. 24, Heft 4, p. 793.

Büchtemann: Zystom des Unterkiefers, bei dem die Zysten aus Wucherungen des Mundepithels hervorgegangen sind. Archiv für klinische Chirurgie, Bd. 26, p. 249. .

Busch: Mitteilungen über einige Geschwülste. Berliner klinische Wochenschrift, 1877, Nr. 13.

Chibret: Thése de Paris.

Derujinski: Ueber einen epithelialen Tumor im Unterkiefer. Wiener klinische Wochenschrift Nr. 40 und 41.

Eve: Cystic tumours of the jaws. Brit. Jour. of dent. sc. 1883.

Falkson: Virchows Archiv, Bd. 76, p. 504.

Heath: Case of cystic disease of the lower jaws. Brit. Med. Journ. 1876.

Kolaczek: Ein zystisches Adenom des Unterkiefers, entstanden nach dem Typus der fötalen Bildung der Schleimdrüsen. Zeitschrift für klinische Chirurgie, 1897, Bd. 21, p. 442.

Kruse: Ueber die Entwicklung zystischer Geschwülste im Unterkiefer. Virchows Archiv, Bd. 124, p. 137.

Malassez: Sur le rôle des débris épitheliaux paradentaires. Archiv de Physiologie, 1885.

Massin: Ein Fall von angeborenem Epitheliom, entstanden aus dem Schmelzorgan. Virchows Archiv, Bd. 136, p. 328.

Matsuoka: Beitrag zur Lehre vom Adamantinom. Deutsche Zeitschrift für Chirurgie, Bd. 74.

Michel: Ueber ein Adamantinom. Deutsche zahnärztliche Wochenschrift, Jahrgang VII, Nr. 32.

Mikulicz v.: Wiener medizinische Wochenschrift, 1876.

Nasse: Zentrales paradentäres Zystom des Unterkiefers. Bericht über die Verhandlungen des XIX. chirurgischen Kongresses.

Ribbert: Geschwulstlehre. Bonn 1902.

Stöhr: Lehrbuch der Histologie. Jena. Gustav Fischer, 1901.

Trzebicky: Zeitschrift für Heilkunde, 1885.

Wedl: Pathologie der Zähne, 1870.

Dr Bock: Adamantinom

VIERTELJ SCHRIFT
ZAHNHEILK
WIEN

Dr Bock: Adamantinom



VIERTELJ. SCHRIFT f. ZAHNHEILK. WIEN